Distrofia coroideia (corioretiniana) peripapilar helicoidal

Também chamada Atrofia Areata.
É extremamente rara. Estão descritos 2 casos na literatura.
Transmissão autossómica dominante, com o locus génico no 11p15.
A doença inicia-se na infância.
É caracterizada por uma atrofia retiniana e coroideia, lentamente progressiva, queirradia a partir do disco óptico.
A maioria dos doentes apresenta miopia e astigmatismo.

SINAIS:

- Bandas, bem delimitadas, de crescimento lento, de atrofia corioretiniana, irradiando a partir do disco óptico e assemelhando-se á hélice dum avião.
- Lesões circulares, periféricas, separadas.
- Os vasos coroideus são escassos na área atrófica.
- Sem alteração da vascularização retiniana

SINTOMAS:
A acuidade visual é boa, com correcção óptica adequada, inicialmente, Começa adeteriorar-se quando as placas atróficas envolvem a área macular.

EXAMES COMPLEMENTARES:
VISÃO CROMÁTICA:- Normal
CV: Escotoma, correspondente á área atrófica.
ERG: Varia de normal a gravemente anormal.

PROGNÓSTICO:
Variável, já que pode encontrar uma doença grave em jovens e uma doença levenum doente mais velho.

DIAGNÓSTICO DIFERENCIAL:
- Estrias angióides (durante muito tempo pensou-se que produziam lesões similares).

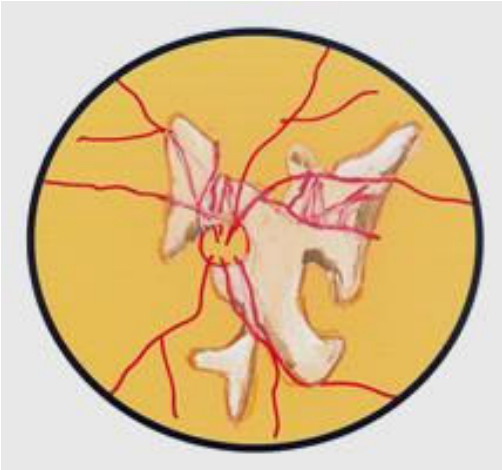

Fig. 1 Distrofia coroideia peripapilar helicoidal